

МАГНИТНО-РЕЗОНАНСНАЯ СПЕКТРОСКОПИЯ В ОСТРЕЙШЕЙ СТАДИИ ИШЕМИЧЕСКОГО ИНСУЛЬТА.

Одинак М.М., Труфанов А.Г., Цыган Н.В., Фокин В.А., Вознюк И.А.

*Военно-медицинская академия, кафедра нервных болезней.
Санкт-Петербург, пр. Лесной, 2. (812)5423278; voznjouk@yandex.ru*

Резюме: Магнитно-резонансная спектроскопия по водороду является высокоэффективной дополнительной неинвазивной методикой в диагностике острого ишемического инсульта. На основании обследования 134 больных с острым нарушением мозгового кровообращения определены различия в содержании метаболитов между неизменным веществом головного мозга и ядром инфаркта, а также между ишемической полутенью и ядром инфаркта. Полученные данные об увеличении содержания лактата, соотношения лактата и креатина, а также снижении содержания N-ацетиласпартата, холина и креатина в области ишемии соответствуют современным представлениям о гетерогенности, патофизиологии и биохимии острой церебральной ишемии.

Ключевые слова: инсульт, магнитно-резонансная томография, спектроскопия, пенумбра, лактат.

MAGNETIC RESONANCE SPECTROSCOPY IN ACUTE ISCHEMIC STROKE.

Odinak M.M., Trufanov A.G., Tzigan N.V., Fokin V.A., Voznjouk I.A.

Medical Military Academy, Department of Neurology.

Abstract:

Proton magnetic resonance spectroscopy is high-performance complementary noninvasive method of diagnostics of acute ischemic stroke. Our study involved 134 patients with acute ischemic stroke. The differences in metabolites contents between intact brain and infarction core, between ischemic penumbra and infarction core were revealed. The results of the study showed elevation of lactate content and lactate/creatinine ratio, reduction of N-acetylaspartate, choline and creatine contents in ischemic area. The data corresponds with contemporary concept of acute stroke pathogenesis and heterogeneity.

Key words: stroke, magnetic resonance tomography, spectroscopy, penumbra, lactate.

Введение.

По мнению большинства отечественных и зарубежных авторов в настоящее время наиболее эффективной методикой нейровизуализационной диагностики острых нарушений мозгового кровообращения является мультимодальная магнитно-резонансная томография головного мозга, включающая в себя T1-, T2-, диффузионно- и перфузионно-взвешенную магнитно-резонансную томографию. Применение мультимодальной магнитно-резонансной томографии позволяет определить характер нарушений мозгового кровообращения, а также объем обратимо и необратимо поврежденной нервной ткани [1, 2, 3]. В то же время из всех применяемых нейровизуализационных методик только магнитно-резонансная спектроскопия позволяет оценить особенности метаболизма нервной ткани при ишемическом инсульте, что определяет высокий интерес исследователей к изучению метаболизма в области ишемии головного мозга с помощью магнитно-резонансной спектроскопии [4, 5, 7, 9, 10]. Изучение особенностей метаболизма в различных областях головного мозга при остром ишемическом инсульте в динамике является перспективным как для изучения патофизиологии, так и для выбора тактики лечения острых нарушений мозгового кровообращения.

Методика магнитно-резонансной спектроскопии основана на явлении «химического сдвига» резонансных частот различных химических соединений. В связи с ограниченными возможностями абсолютной количественной оценки рекомендуется использовать относительные интенсивности сигналов [8]. В клинической практике уровень метаболитов головного мозга оценивают в виде соотношения метаболитов к уровню креатина, так как креатин считается наиболее стабильным метаболитом.

Цель исследования. Определение метаболических характеристик головного мозга при острой ишемии с использованием магнитно-резонансной спектроскопии.

В исследование было включено 134 пациента (86 мужчин, 48 женщин; средний возраст – 53 ± 8 лет). Всем пациентам выполнялась мультимодальная магнитно-резонансная томография и магнитно-резонансная спектроскопия в первые сутки после дебюта ишемического инсульта.

По результатам диффузионно-взвешенной магнитно-резонансной томографии определяли зону интереса для магнитно-резонансной спектроскопии. Нами была использована оптимальная последовательность магнитно-резонансной спектроскопии при иссле-

довании головного мозга - CSI (Chemical Shift Imaging; визуализация химического сдвига) со значением времени эхо 30 мс. Объем вокселя составлял 1,5 см³, что позволило свести к минимуму соотношение сигнал-шум и способствовало оптимизации спектров. Многовоксельная методика позволяла располагать в головном мозге 64 вокселя одновременно, что позволило выявить метаболические нарушения в большой области головного мозга. Пост-процессорная обработка результатов магнитно-резонансной спектроскопии включала в себя анализ спектрограмм, построение параметрических карт и карт цветного картирования распределения метаболитов и их соотношений. Оценивали количественные характеристики различных метаболитов и их соотношений в различных зонах головного мозга:

- необратимо поврежденной нервной ткани (ядерной зоне инфаркта);
- обратимо поврежденной нервной ткани (ишемической полутени, пенумбре);
- морфологически интактной нервной ткани, за которую принимали ткань контралатерального полушария головного мозга.

Для большей наглядности данные МР-спектроскопии оценивали в виде цветного и/или параметрического картирования. Перед началом анализа эмпирического распределения переменные (содержание метаболитов, их относительные величины) были испытаны на согласие с законом нормального распределения по критерию Колмогорова-Смирнова [11]. Некоторые из полученных значений содержания метаболитов не соответствовали закону нормального распределения, в связи с чем для адекватного описания случайных величин были использованы интерквартильный размах и медиана. Оценку значимости различий полученных показателей производили при помощи непараметрического U-критерия Манна-Уитни.

Результаты.

Для оценки характера влияния зоны исследования на дисперсию метаболитов были рассчитаны их числовые характеристики в каждой зоне (табл. 1).

Таблица 1

Результаты магнитно-резонансной спектроскопии по содержанию метаболитов в области ядра инфаркта, ишемической полутени и интактного вещества головного мозга противоположного полушария

Метаболит	Содержание метаболита **		
	Ядро инфаркта	Ишемическая полутень	Норма

Н-ацетил-аспартат	6,97 [5,79; 7,93] *	6,98 [5,51; 8,16]	7,45 [6,91; 8,30]
Холин	3,05 [2,55; 3,61]	3,18 [2,45; 3,88]	3,77 [3,13; 4,17]
Креатин	3,4 [2,73; 4,05]	3,23 [2,78; 4,06]	3,95 [3,23; 4,53]
Креатинфосфат	2,65 [2,1; 3,13]	2,4 [1,58; 2,96]	2,36 [1,79; 2,91]
Лактат	1,49 [0,37; 2,84]	0,80 [0,17; 1,77]	0,11 [0,00; 0,45]
Инозитол	1,14 [0,67; 1,48]	0,99 [0,70; 1,29]	1,13 [0,90; 1,33]

* медиана [25-й процентиль; 75-й процентиль]

** единица измерения – ppm (pars per million)

При сравнении значений в ядре инфаркта и интактном веществе головного мозга достоверные ($p < 0,05$) различия были выявлены для N-ацетил-аспартата, холина, креатина, креатинфосфата и лактата; в зоне ишемической полутени и интактном веществе головного мозга – для N-ацетил-аспартата, холина, креатина и лактата; в ядре инфаркта и зоне ишемической полутени – только для креатинфосфата и лактата. Наиболее достоверно значимые ($p < 0,001$) изменения выявлены между ядром, зоной ишемической полутени и интактным веществом головного мозга по содержанию лактата (рис. 1) и соотношению лактата и креатина (рис. 2). Также достоверно ($p < 0,05$) отличались содержание N-ацетил-аспартата (рис. 3) и содержание холина (рис. 4) в области инфаркта и в интактном веществе головного мозга.

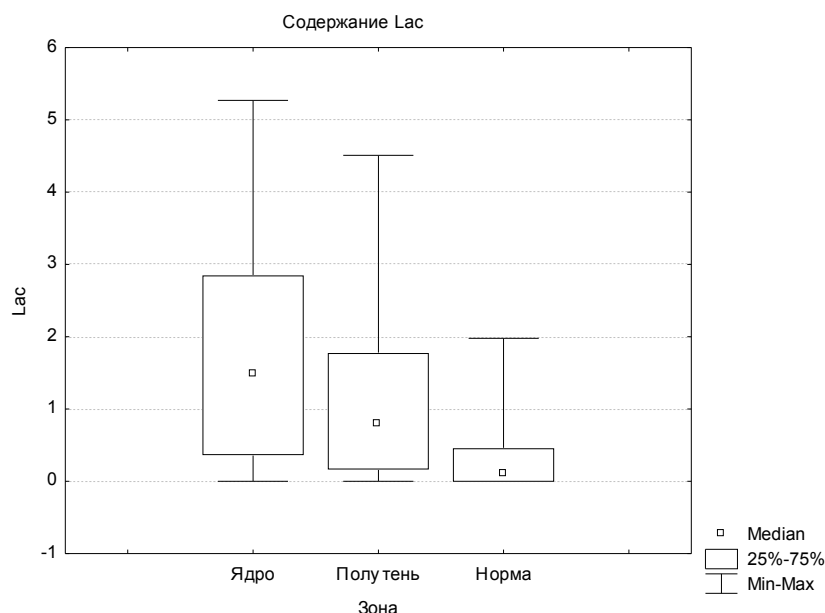


Рис. 1. Содержание лактата (Lac) в различных зонах: ядре, ишемической полутени и противоположном полушарии ($p < 0,001$).

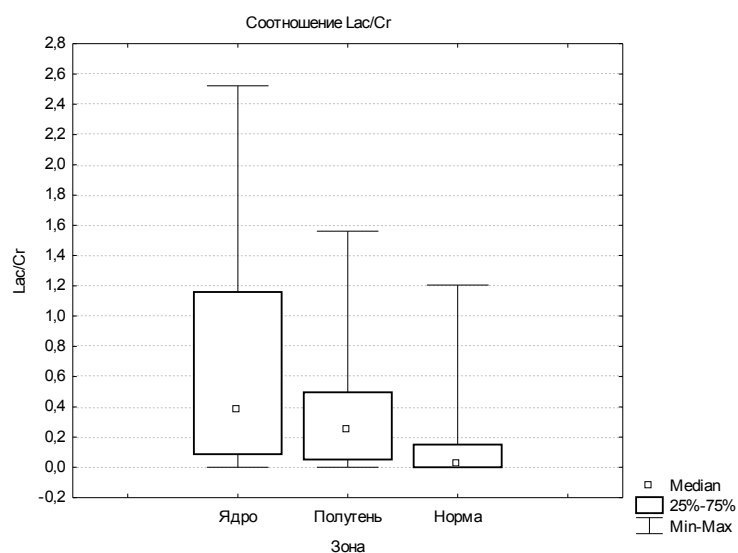


Рис. 2. Соотношение лактата и креатина (Lac/Cr) в различных зонах: ядре, ишемической полутени и противоположном полушарии ($p < 0,001$).

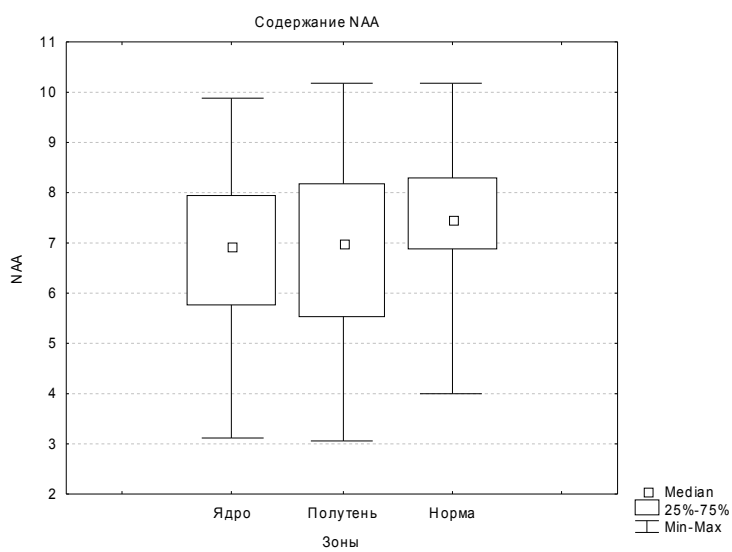


Рис. 3. Содержание N-ацетил-аспартата (NAA) в различных зонах: ядре, ишемической полутени и противоположном полушарии ($p < 0,05$).

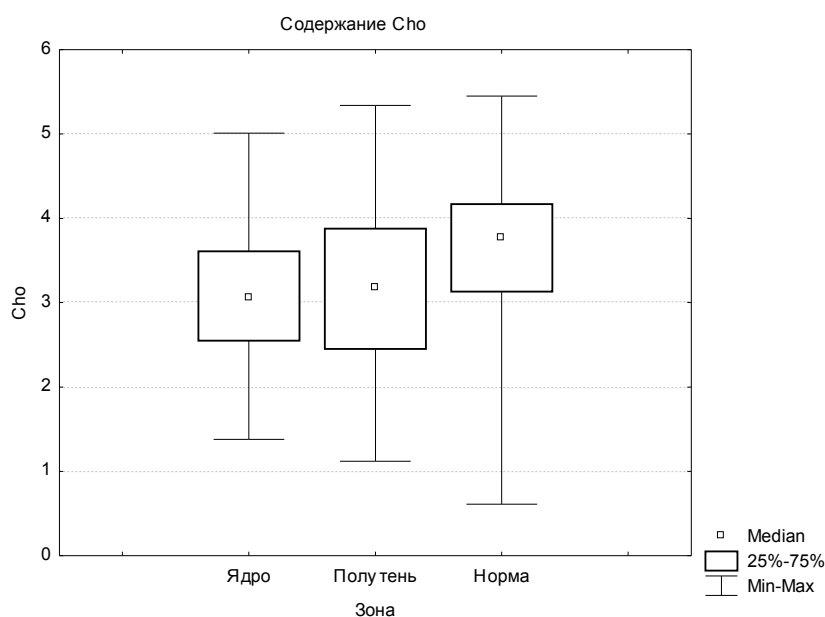


Рис. 4. Содержание холина (Cho) в различных зонах: ядре, ишемической полутени и противоположном полушарии ($p < 0,05$).

Обсуждение.

Выявленные различия в содержании метаболитов между неизменным веществом головного мозга и ядром инфаркта, а также между ишемической полутенью и ядром инфаркта соответствуют современным представлениям о гетерогенности изменений вещества головного мозга при ишемическом инсульте. Наиболее значимыми изменениями у пациентов с острым нарушением мозгового кровообращения в острейшем периоде по сравнению с неизменным веществом головного мозга контралатеральной стороны явились: увеличение лактата, увеличение соотношения лактата и креатина, незначительное снижение N-ацетиласпартата, холина и креатина.

В острейшем периоде инсульта для обеспечения энергетических потребностей нервной ткани в дополнение к окислительному фосфорилированию активируются анаэробный гликолиз и серинолиз (серин сначала превращается в 3-фосфоглицерат, а затем в пируват и лактат с образованием аденозинтрифосфата), что приводит к накоплению их конечного продукта – лактата. Содержание N-ацетиласпартата, являющегося маркером нейрональной активности (ирритации), было ниже в области ядра инфаркта и ишемической полутени по сравнению с интактным веществом головного мозга. Содержание холина было также ниже в области ишемической полутени и ядра инфаркта. Незначительное снижение холина в области ишемической полутени может быть связано с ингибированием

ферментов, участвующих в переработке холина. Снижение холина в области ядра инфаркта может быть также объяснено гибелью нейронов.

Выводы.

Таким образом, магнитно-резонансная спектроскопия по водороду является высокоэффективной дополнительной неинвазивной методикой в диагностике острого ишемического инсульта. Наиболее значимыми изменениями метаболического состава головного мозга у больных с острым нарушением мозгового кровообращения по ишемическому типу в острейшем периоде по данным магнитно-резонансной спектроскопии являются: увеличение лактата, незначительное снижение N-ацетиласпартата, холина и креатина, а также увеличение соотношения лактата и креатина. Выявленные изменения соответствуют современным представлениям о гетерогенности, патофизиологии и биохимии острой церебральной ишемии.

СПИСОК ЛИТЕРАТУРЫ

1. Albers G.W., Thijs V.N., Wechsler L. et al. Magnetic resonance imaging profiles predict clinical response to early reperfusion: the diffusion and perfusion imaging evaluation for understanding stroke evolution (DEFUSE) study // *Ann. Neurol.* – 2006. – Vol. 60, N5. – P. 508-517.
2. Bogousslavsky J., Freitas G., Heiss W.-D., Hennerici M. *Imaging in stroke.* – Remedial Publishing Ltd., 2003. – 216 p.
3. Ringleb P.A., Schellinger P. D., Schranz C., Hacke W. Thrombolytic therapy within 3 to 6 hours after onset of ischemic stroke: useful or harmful? // *Stroke.* – 2002. – Vol. 33, N5. – P. 1437-1441.
4. Ross B., Colletti P., Lin A. MR spectroscopy of the brain: *Neurospectroscopy* // *Clinical Magnetic Resonance Imaging*, 3rd ed. – Philadelphia, 2006. – P. 1840-1910.
5. Wild J.M., Wardlaw J.M., Marshall I., Warlow C.P. N-acetylaspartate distribution in proton spectroscopic images of ischemic stroke: relationship to infarct appearance on t2-weighted magnetic resonance imaging // *Stroke.* – 2000. – Vol. 31, N12. – P. 3008-3014.
6. Yi L., Zhang S., Zhang X. An experimental proton magnetic resonance spectroscopy analysis on early stage of acute focal cerebral ischemia // *J. of Huazhong University of Science and Technology.* – 2002. – Vol. 22, N4. – P. 359-361.
7. Окользин А.В. Возможности магнитно-резонансной спектроскопии по водороду в характеристике опухолей головного мозга: Дис. ... канд. мед. наук. – СПб., 2007. – 206с.
8. Ринк П.А. *Магнитный резонанс в медицине.* – М.: ГЭОТАР-МЕД, 2003. – 256 с.

9. Тютин Л.А., Поздняков А.В., Стуков Л.А. Протонная магнитно-резонансная спектроскопия в диагностике заболеваний головного мозга // Вестн. рентгенол. и радиол. – 1999. – №5. – С. 4-6.
10. Труфанов Г.Е., Одинак М.М., Фокин В.А. Магнитно-резонансная томография в диагностике ишемического инсульта. – СПб.: «Элби-СПб», 2008.- 272 с.
11. Юнкеров В.И. Основы математико-статистического моделирования и применения вычислительной техники в научных исследованиях: лекции для адъюнктов и аспирантов / Под ред. В.И. Кувакина. – СПб., 2000. – 140 с.